

Шановний клієнте,

Надсилаємо Вам наше незалежне медичне заключення.

Як користуватися заключенням

1. Завжди консультируйтесь зі своїм лікарем щодо результатів заключення.
2. Пам'ятайте, що висновок ґрунтується лише на наданій Вами інформації, і фахівці Diagnose.me не мають можливості особисто Вас оглянути.
3. Якщо у вас або у вашого лікаря є додаткові запитання, пов'язані зі заключенням, ви їх можете поставити обраному спеціалісту протягом 10 днів після його надання.
4. Для більш детального обговорення ваших питань, обраний фахівець може запропонувати вам відеоконсультацію. Зверніть увагу, що ця послуга оплачується додатково.
5. Будь ласка, звертайтеся до нас у будь-який час. Ми тут для того, щоб допомогти вам на шляху до одужання.

Бажаємо вам швидкого відновлення та сподіваємось, що наш висновок сприятиме встановленню правильного діагнозу та ефективного лікування,

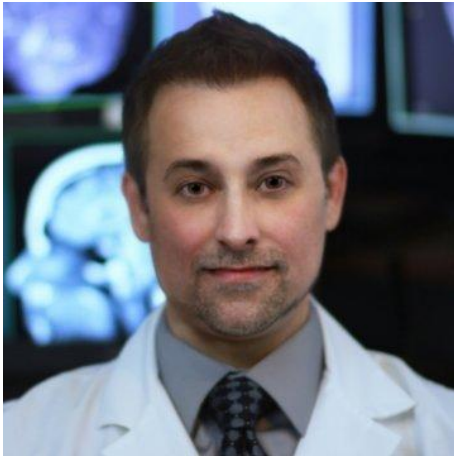Команда Diagnose.me

Заключення Diagnose.me

Номер справи rikumoto91
Створено 04 березня 2016

Фахівець

Даніель Зарборн



Посилання на профіль:
<https://www.diagnose.me/en/specialists/daniel-saurborn>

1. Клінічна інформація

Стать М
Рік народження 1951

2. Дані дослідження

Медична інформація	Опис	Дата проведення
MPT	MRI BRAIN W/O & W/CONTRAST	24 лютого 2016

3. Звернення пацієнта

Короткочасна втрата пам'яті і цукровий діабет є головними проблемами. Лікар призначив МРТ пару тижнів назад, тому що пацієнт відчував дуже сильні головні болі. У лютому 2010 року було поставлено діагноз ранній початок хвороби Альцгеймера, але пацієнт змінив лікаря два роки тому. Йому сказали, що до того часу він був би вже в будинку престарілих, якби мав Альцгеймера і не приймав лікування. За результатами останнього МРТ нам було сказано, що "нічого нового; тримайте контакт зі своїм неврологом". Я (його дружина) відчуваю, що на цих знімках МРТ є щось нове, чого вони не помітили і хочу отримати незалежний медичний висновок.

4. Опис отриманих результатів

T1 і T2 послідовності: спостерігається легка та помірна атрофія мозку, яка проявляється у вигляді розширення системи шлуночків і борозен. Задній ріг правого бічного шлуночка трохи ширший, ніж лівий, що може свідчити про асиметричну атрофію правої тім'яно-потиличної долі порівняно з лівою стороною. Я не бачу жодних ознак гематоми в паренхімі мозку або пухлини мозку.

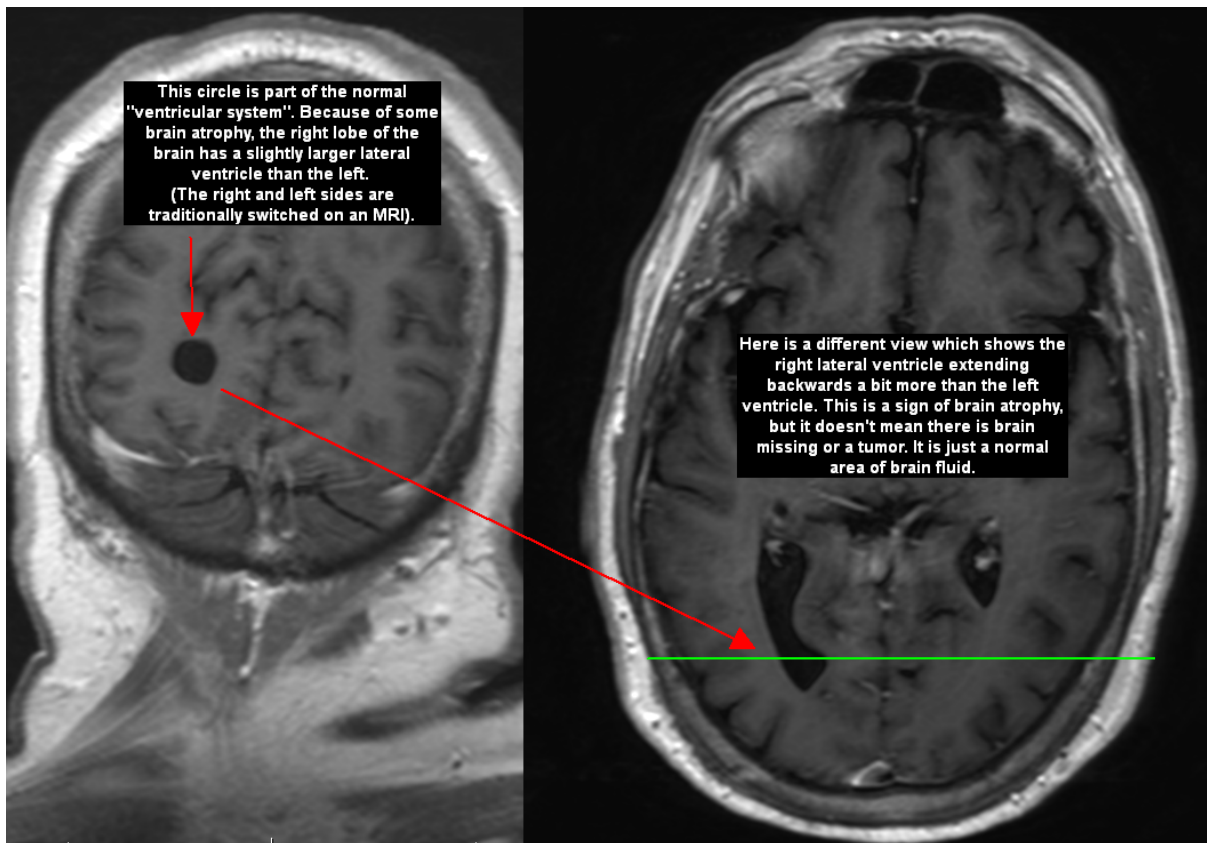
FLAIR послідовність: розсіяні гіперінтенсивні ділянки в білій речовині глибоких перивентрикулярних областей, які часто спостерігаються у пацієнтів з ішемічною хворобою дрібних судин.

Судинні порожнечі: Базилярна артерія трохи рельєфна і звивиста, але без аневризми.

Серединні структури: гіпофіз нормального розміру. Стовбур мозку і мозолисте тіло не змінені.

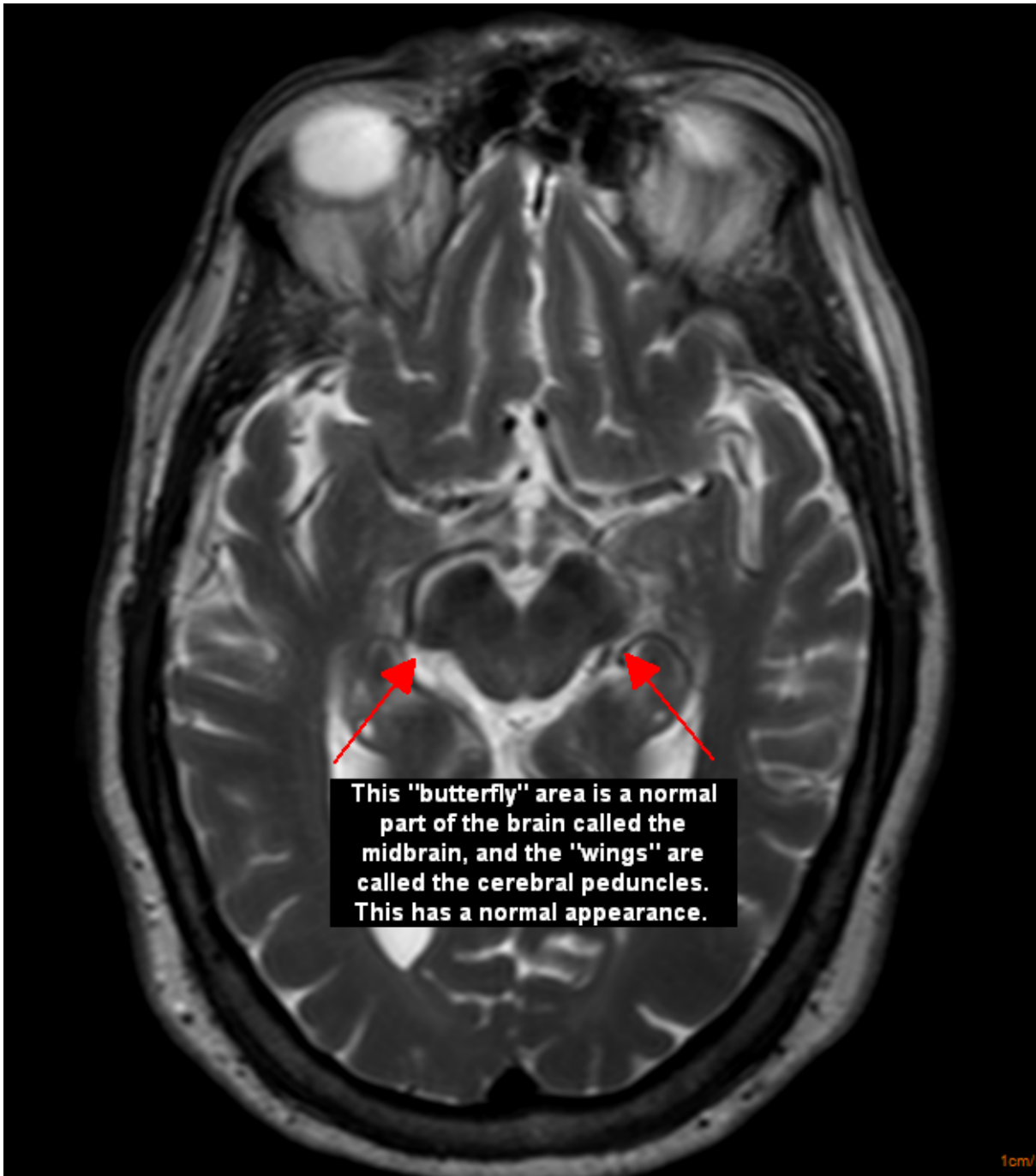Навколоносові пазухи: навколоносові пазухи з резекцією середньої носової раковини у стані після оперативного лікування. Не різко потовщена слизова оболонка верхньощелепної пазухи справа.

Дифузійна візуалізація: ділянок аномальної гіперінтенсивності, які б свідчили про гострий інсульт, не виявлено.

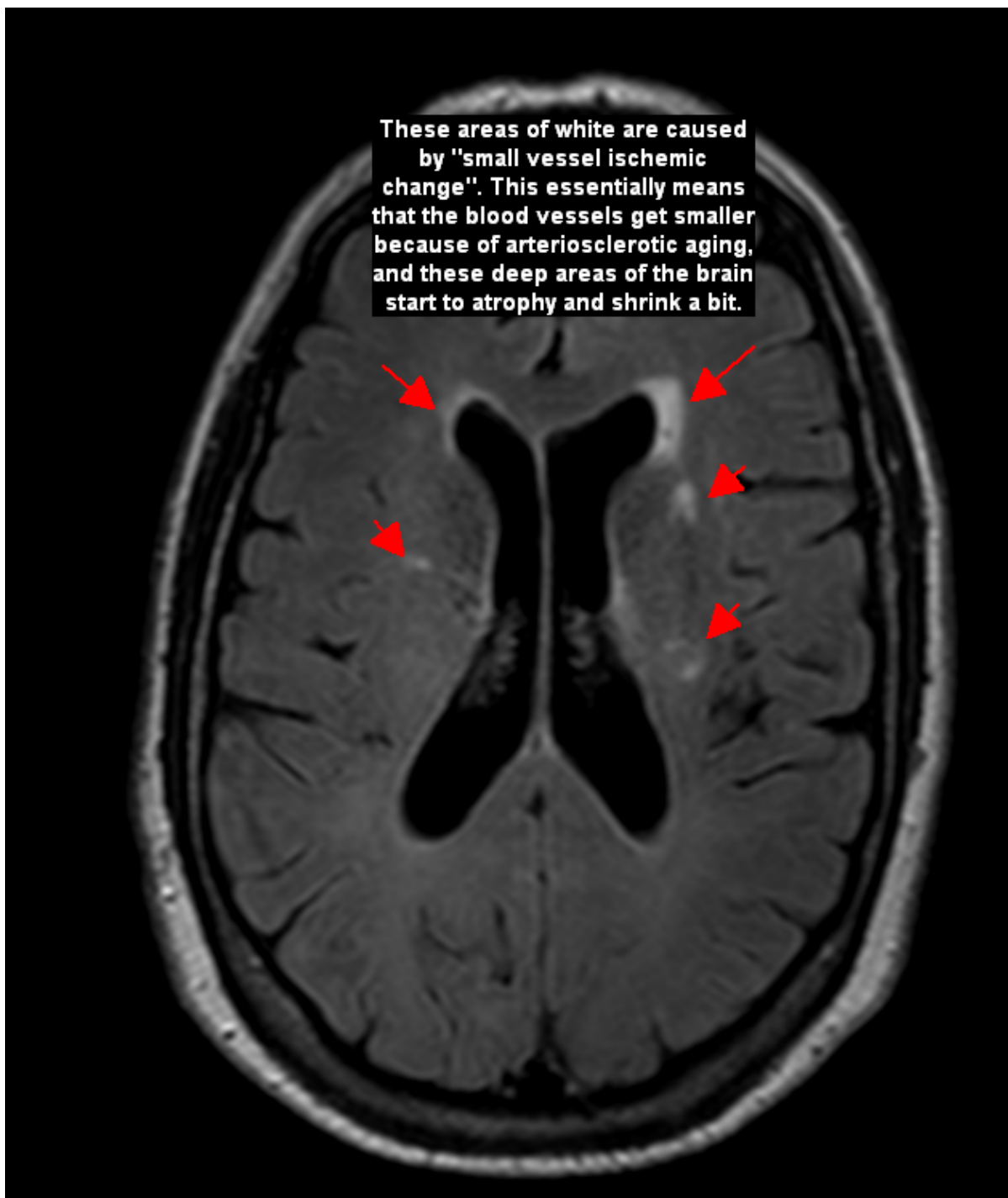


Напис зліва: ця округла форма є частиною правильної системи шлуночка. Через незначну атрофію речовини головного мозку, розміри правого бокового шлуночка є більшими, аніж розміри лівого бокового шлуночка (позначення сторін традиційно відключені на знімках МРТ).

Напис справа: інший зріз, який демонструє розширення в кінці правого бокового шлуночка в порівнянні з лівим. Це ознака церебральної атрофії, але це не означає, що у пацієнта відсутня ділянка паренхіми або є непомічена пухлина. Це просто нормальна анатомічна структура, яка містить ліквор.



Напис: структура у вигляді «метелика» - це частина головного мозку, яка називається середнім мозком, а «крила» - це ніжки мозочка. Будь-яких змін тут не спостерігається.



Напис: ці білі ділянки обумовлені хворобою малих судин. В основі цих змін лежить те, що просвіт кровоносних судин зменшується (віковий артеріосклероз), і ці глибокі зони головного мозку піддаються атрофії і зменшуються в розмірах.

1. Генералізована церебральна атрофія з ознаками хвороби малих судин в глибоких відділах білої речовини, з урахуванням діабету в анамнезі, який сприяє передчасному старінню головного мозку.

2. Я не бачу жодних конкретних доказів хвороби Альцгеймера, кровотечі мозку, гострого інсульту чи пухлини мозку на поточному огляді.

5. Висновок і рекомендації

1. Я не бачу нічого такого, що спричиняло б посилення головного болю, якщо тільки причина цього болю не є в навколونосових пазухах. У правій гайморовій пазусі є трохи рідини, але цього недостатньо, щоб викликати синусовий головний біль. Я також не бачу жодних ознак крові чи пухлини, які іноді можуть викликати головний біль, і це добре. Я б ще раз проконсультувався з неврологом або спеціалістом по лікуванню головного болю, якщо головні болі триватимуть або посилюватимуться.

2. Зазвичай у пацієнтів з хворобою Альцгеймера церебральна атрофія більш виражена в скроневих частках, аніж атрофія інших областей. Атрофія у цього пацієнта поширена досить дифузно і спереду назад, так що хвороба Альцгеймера видається маловірогідною. Так як присутній діабет в анамнезі, деменція в даному випадку може бути викликана діабетичним ураженням судин. Якщо Вам і Вашому лікарю потрібно більш точне виключення хвороби Альцгеймера, Ви можете зробити ПЕТ головного мозку з використанням специфічного для хвороби Альцгеймера радіофармпрепарату, і в цьому випадку діагностика буде точнішою, аніж МРТ. Я не думаю, що це необхідно, оскільки у фахівців немає серйозних підозр щодо наявності хвороби Альцгеймера.

Щиро дякую за можливість допомогти Вам і Вашому чоловіку.

Будь ласка, дайте мені знати, якщо Вам буде потрібна моя допомога.

З повагою,
Даніель Зарборн
доктор медичних наук

Відгук пацієнта

Дякую, лікарю! Ви відповіли на всі мої питання так чітко і просто, що я одразу ж заспокоїлася. Жодний лікар ніколи мені так добре не пояснював, як Ви, і це мені 68 років!

Я дуже щаслива, що отримала альтернативну думку, і тепер я можу відпустити всі свої страхи, які мене переслідували після того, як я порівняла знімки МРТ із знімками в Інтернеті. Ми продовжимо спостерігатися і лікуватися у нашого невролога та ендокринолога.

Ви і Diagnose.me є благословенням для таких як я. Я на 100% буду рекомендувати Вас усім, кому потрібен незалежний висновок лікаря щодо їхніх знімків.